

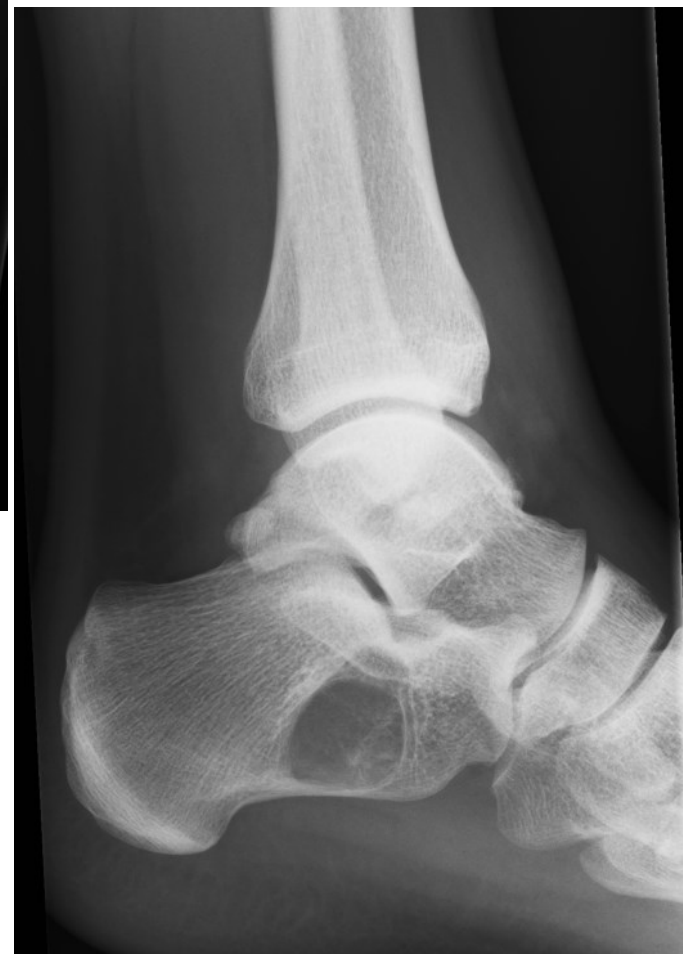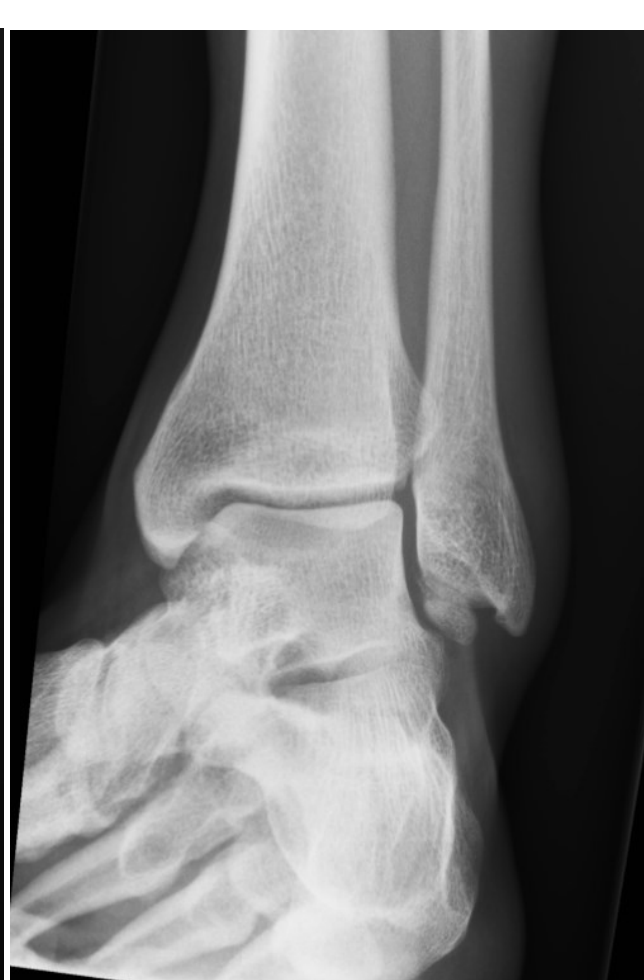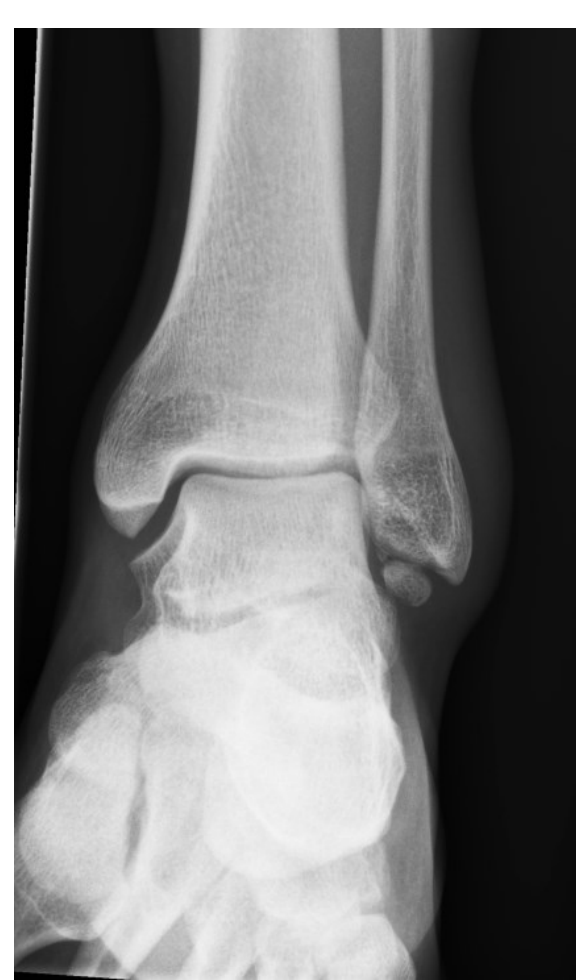# Case 1

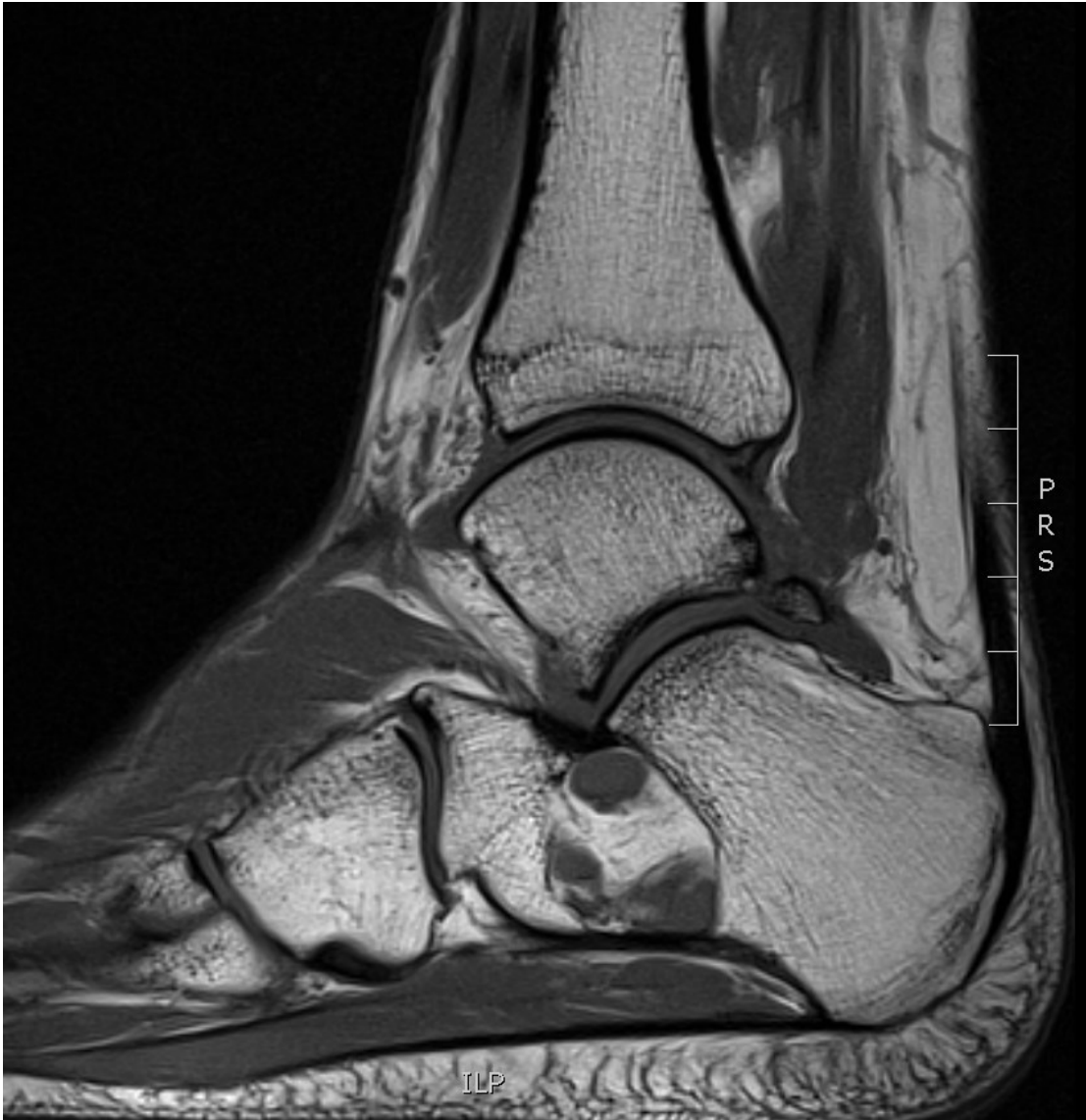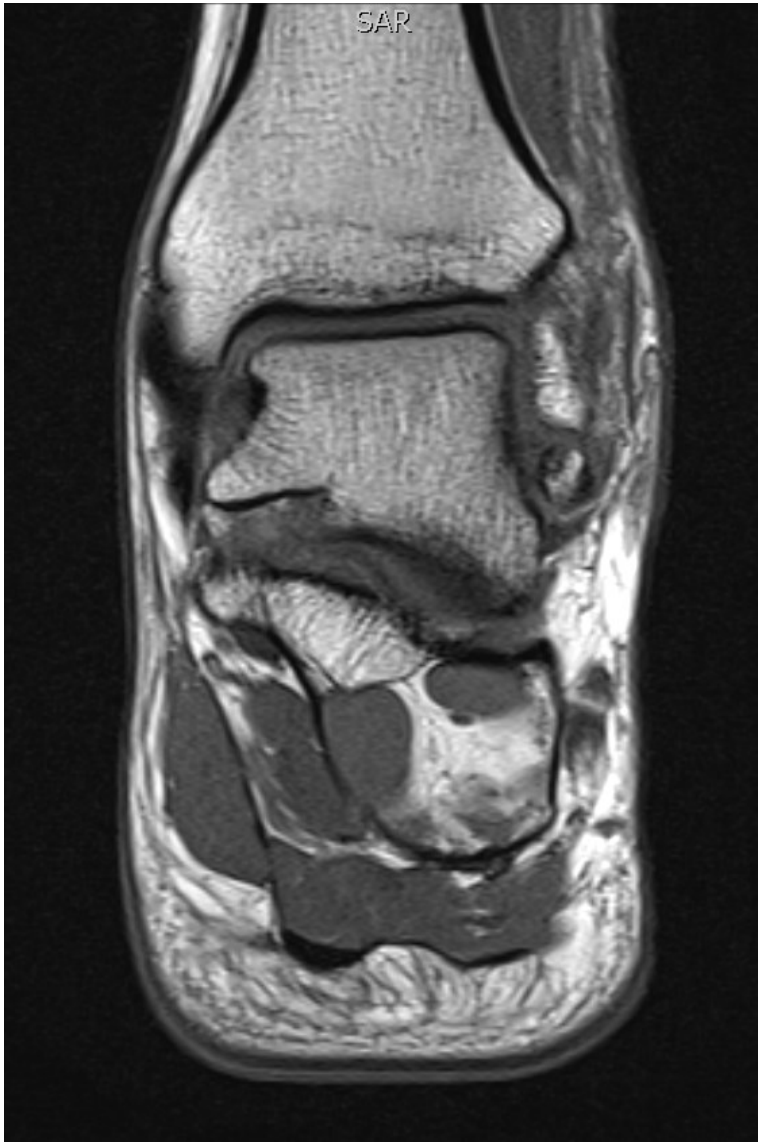## Henvisning:

”22-årig tidligere rask mand, der efter fald ned ad trappe ikke kan støtte på venstre ankel. Kliniske er der hævelse og ømhed over laterale malleol samt let ømhed over mediale malleol”

Der foreligger liggende optagelse af ankelledet i 3 plan mhp. fraktur/luksation.

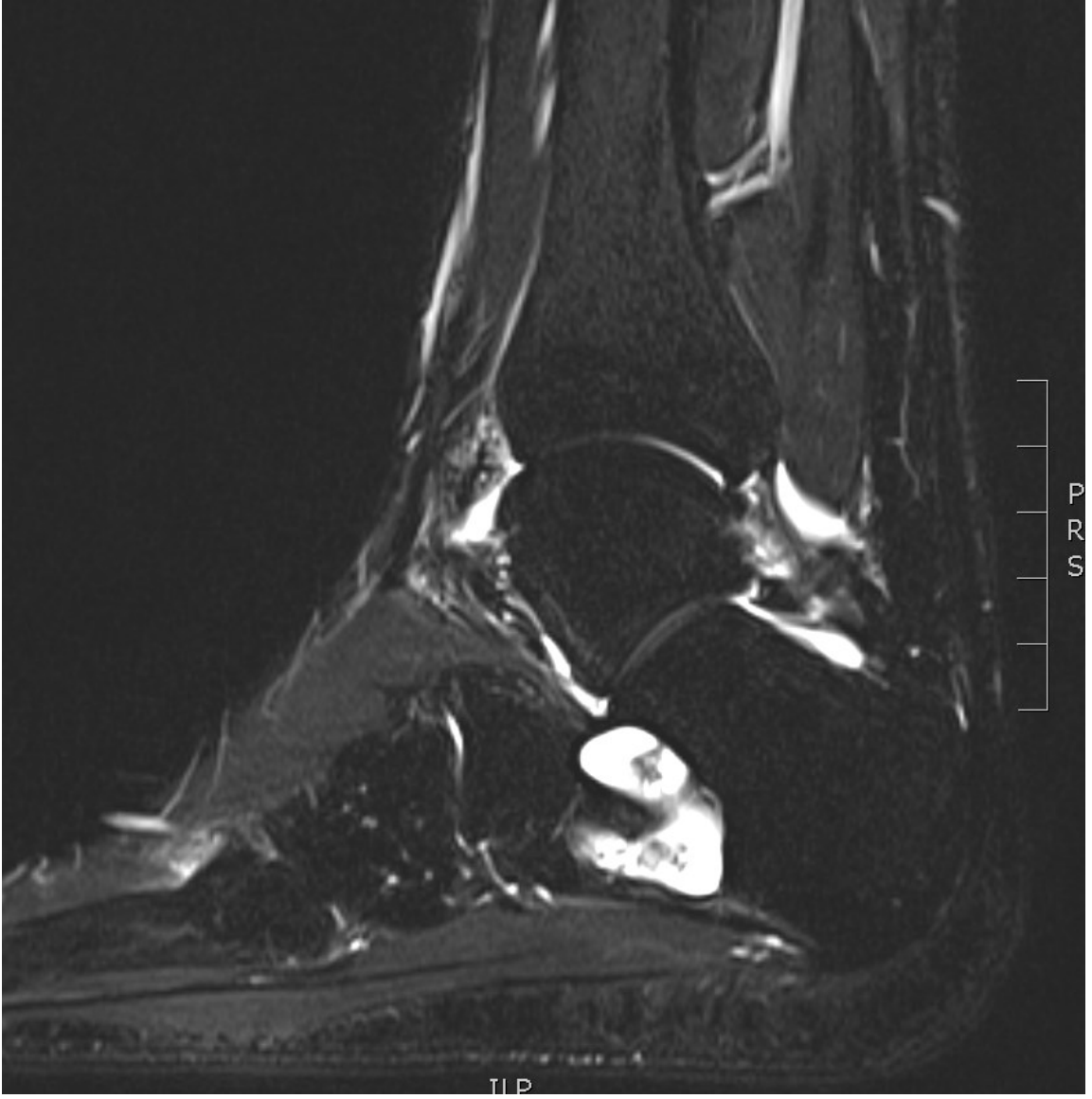
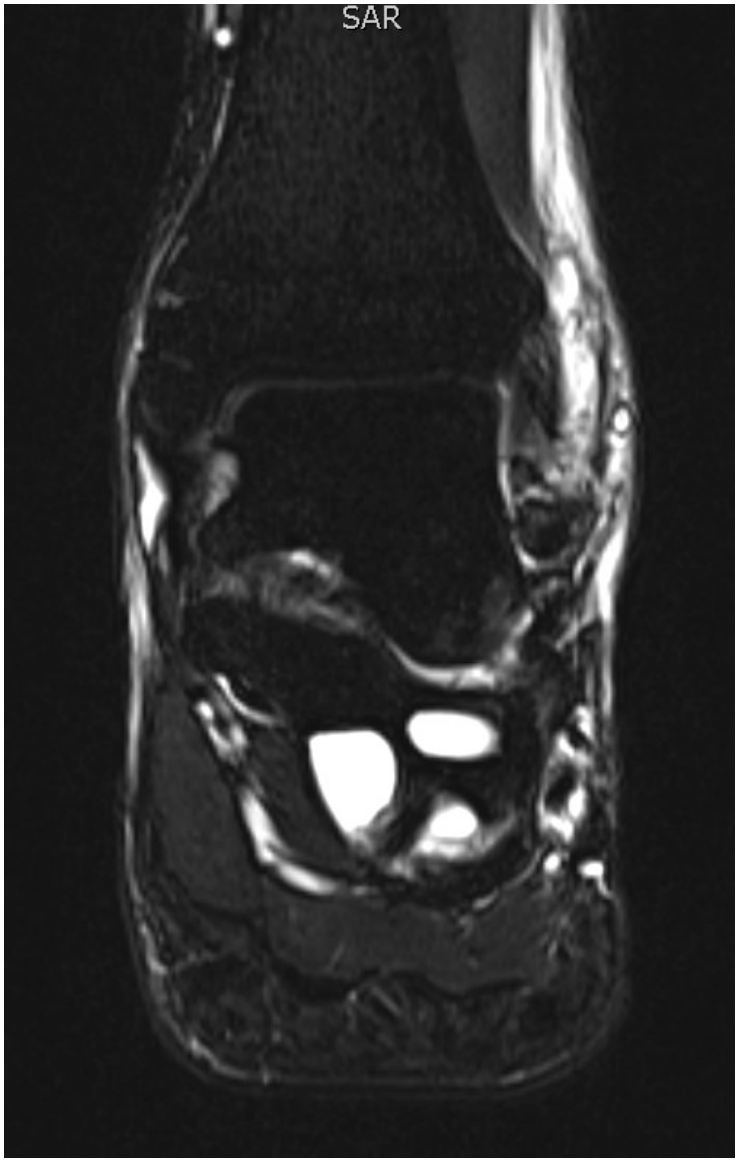
1. Er der traumatiske forandringer?
2. Andre forandringer?
3. Er der indikation for yderligere radiologiske undersøgelser?
4. Ortopædkirurgerne mener der er tumor-suspicio og ordinerer MR, udført som T1, STIR, T2 og postkontrast T1FS sekvens i sagittal og koronalplanet.
5. Baseret på signalerne – hvilken patologi viser MR-skanningen?
6. Hvilke sekvenser er diagnostisk de bedste?



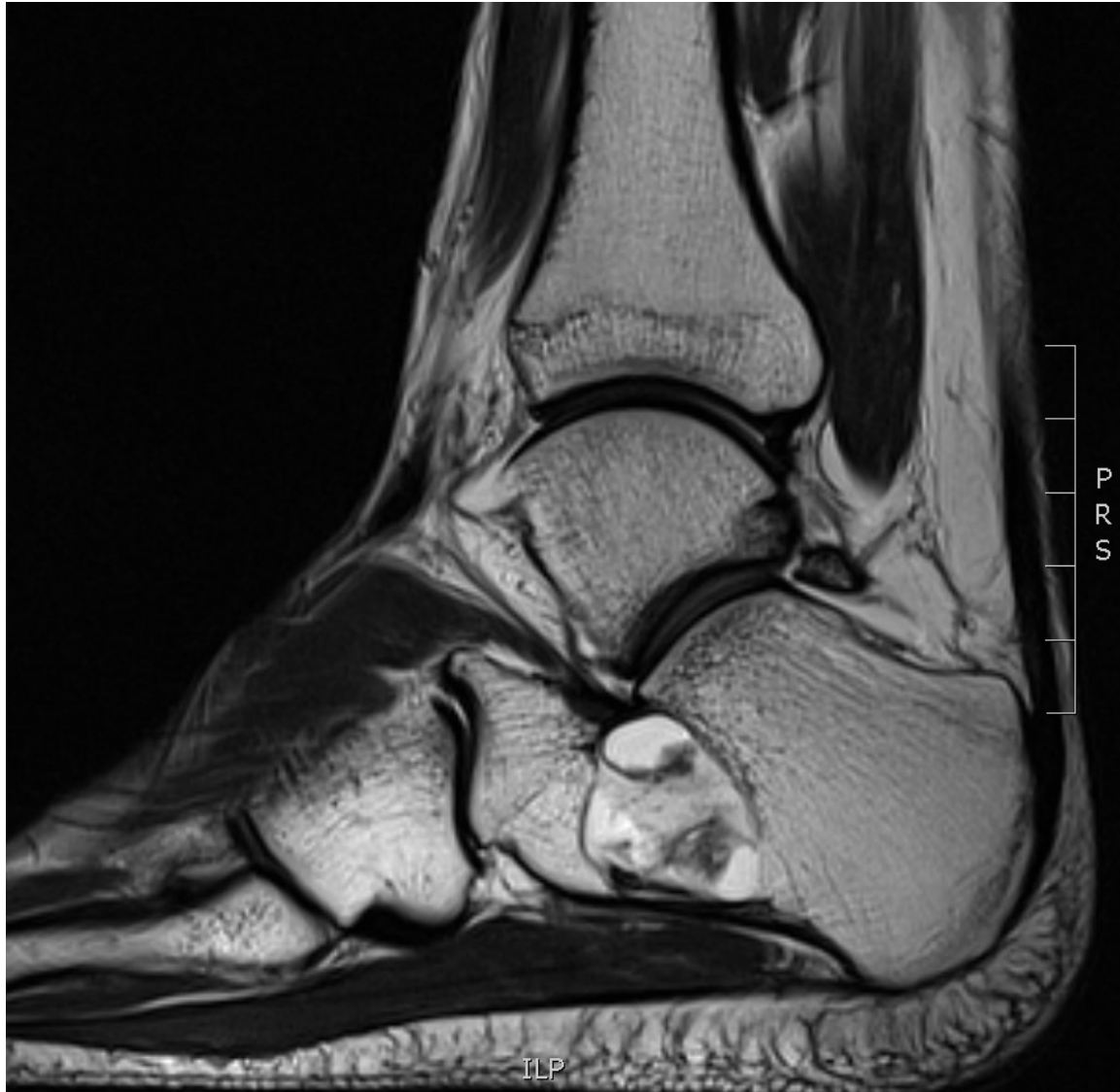
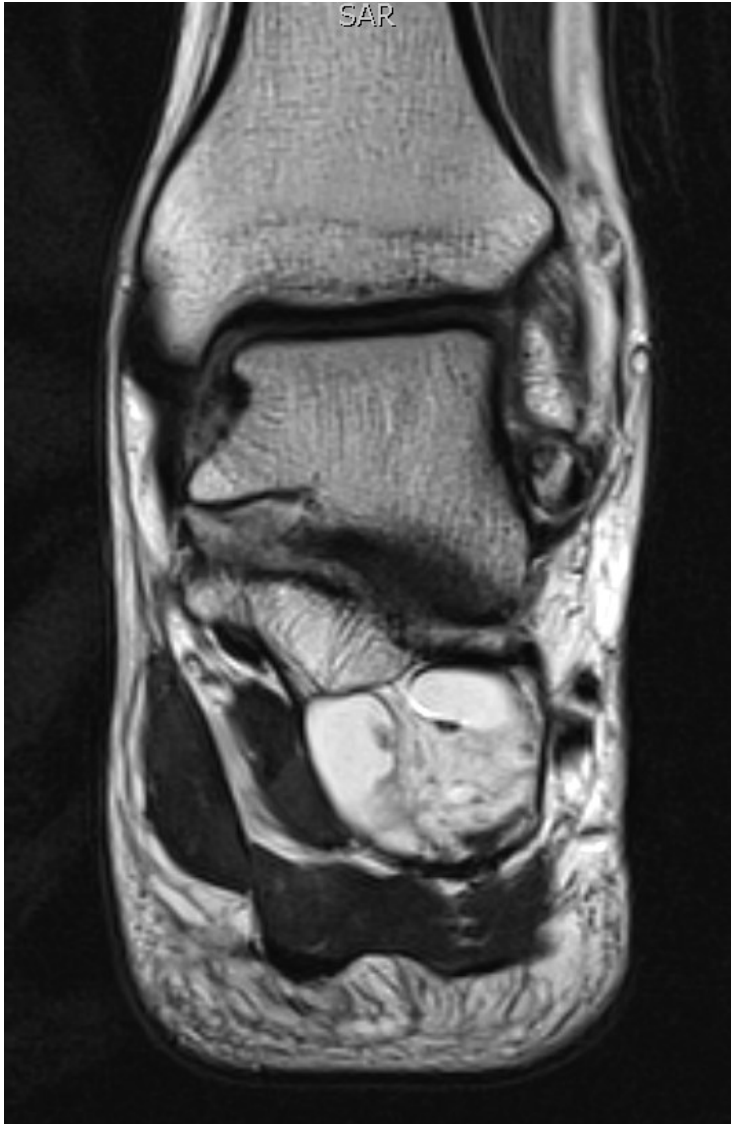
T1

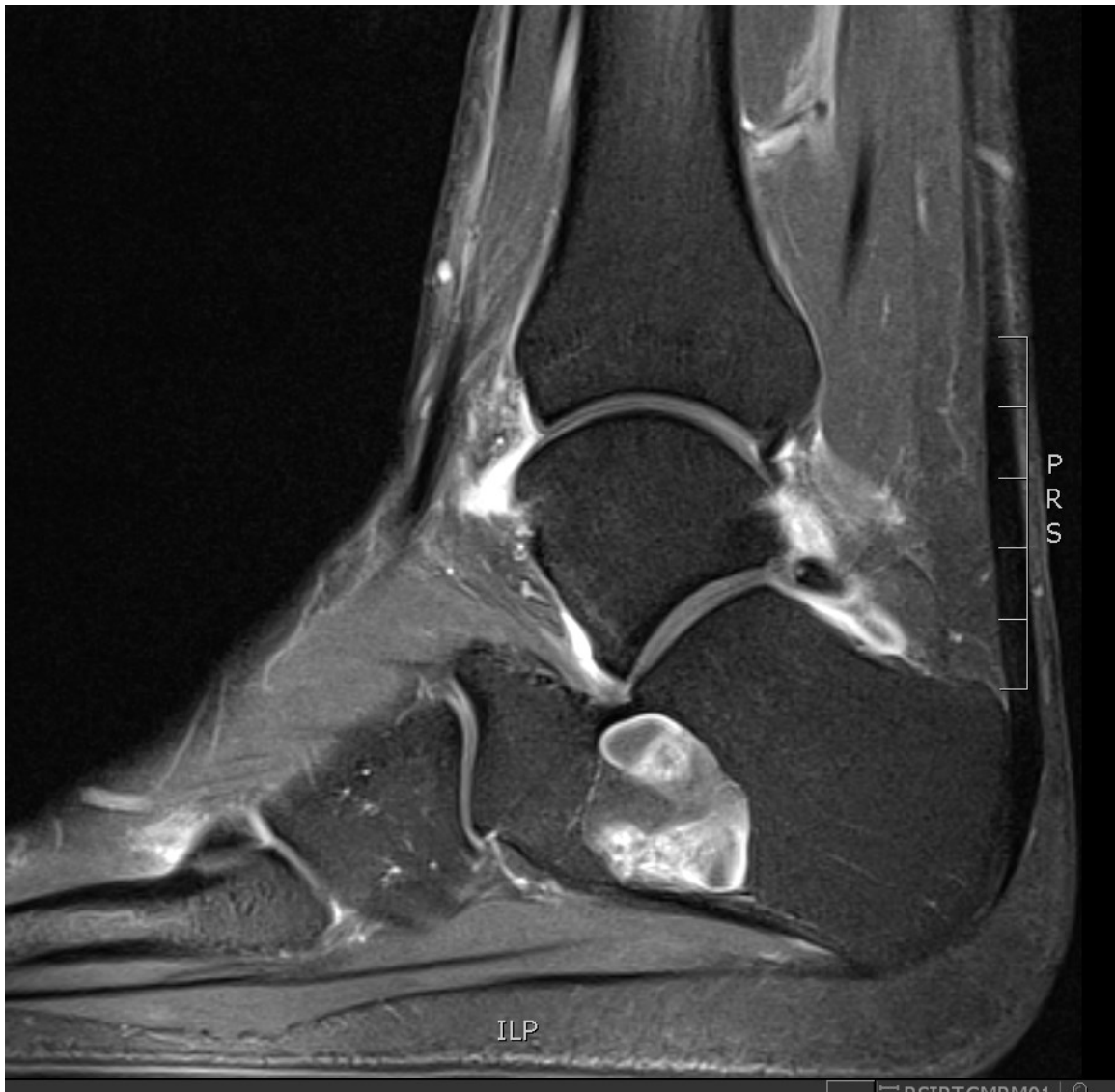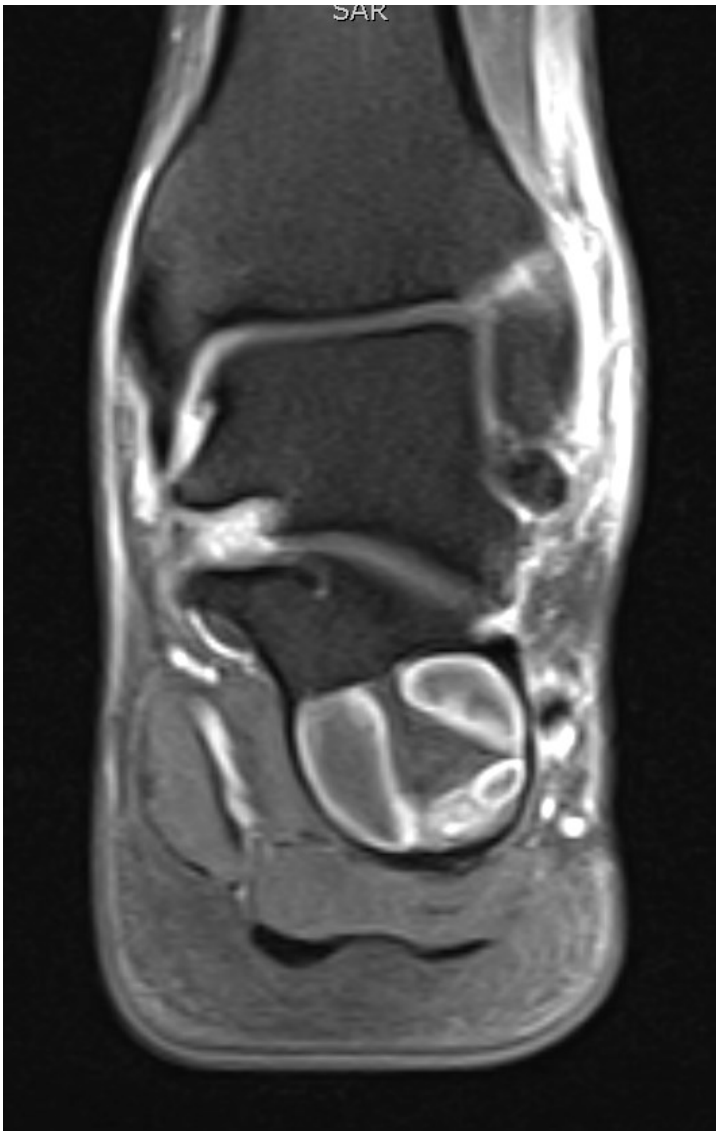SAR



STIR



T2



**T1FS + Gadolinium**