

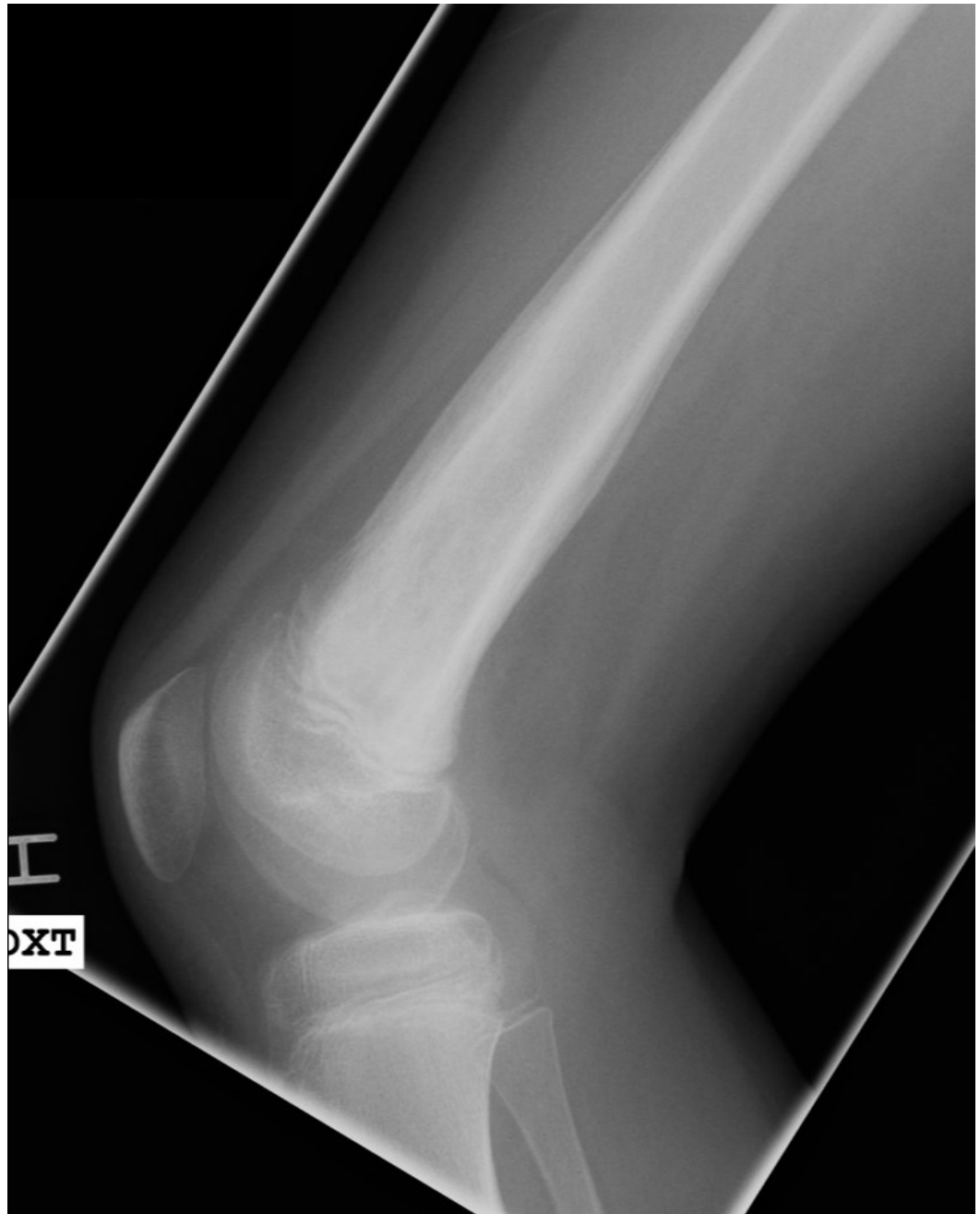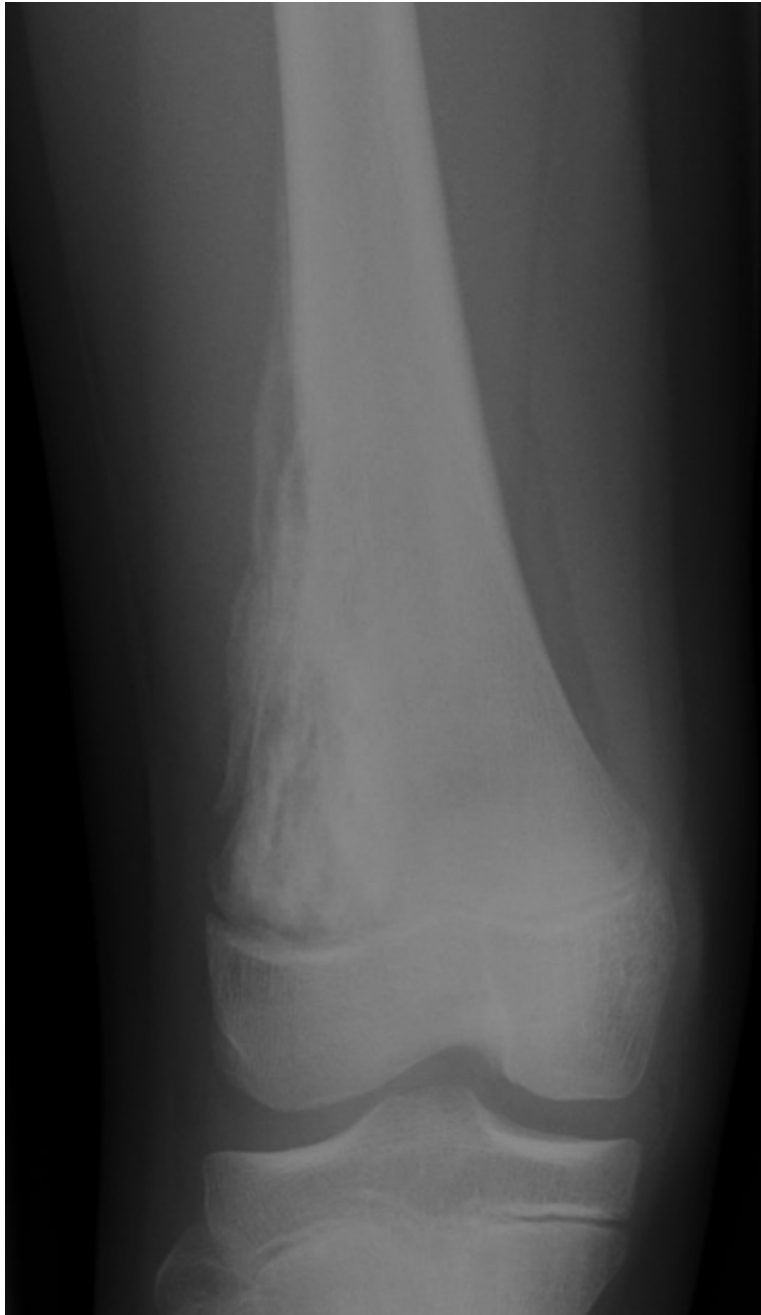Case 2

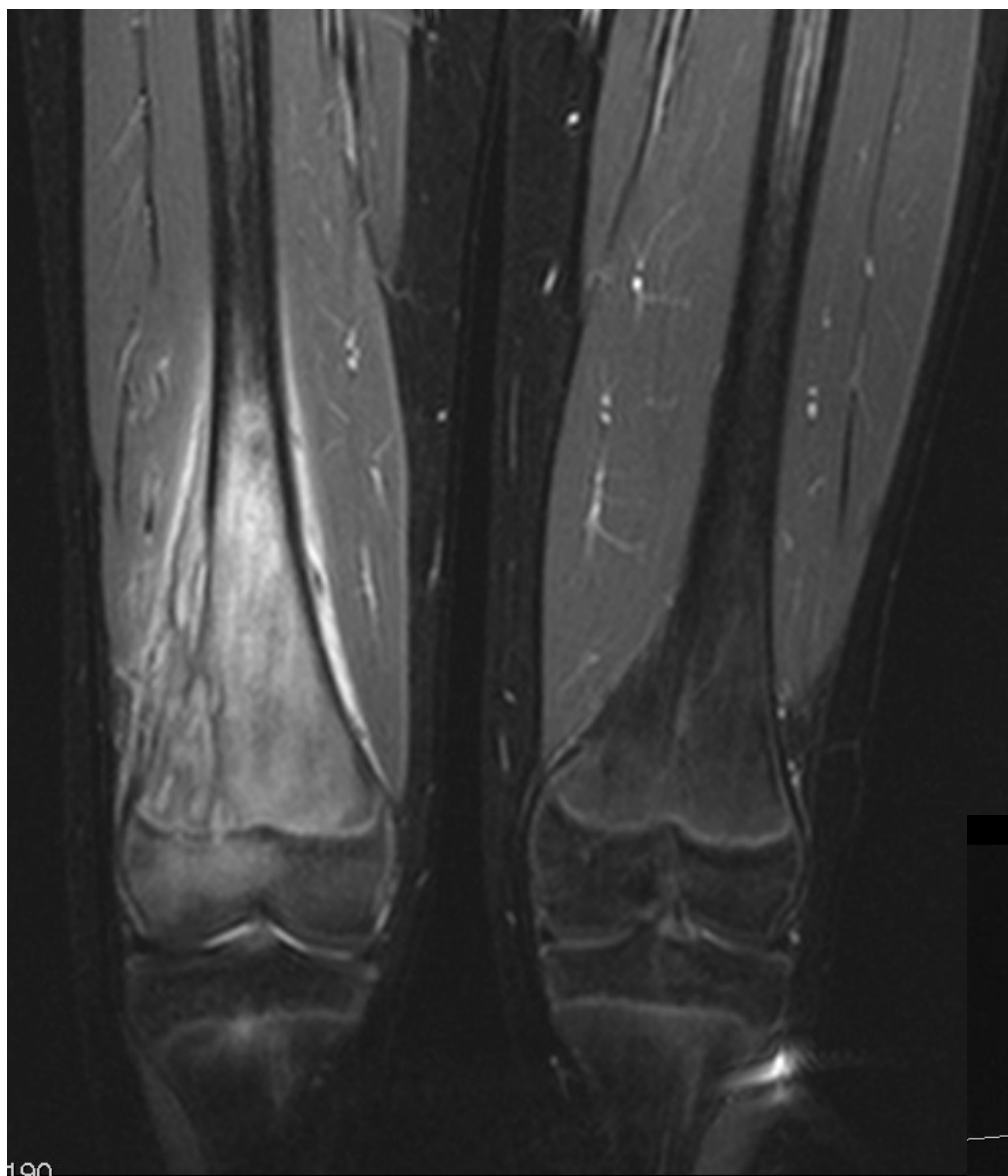
Henvisning:

”11-årig tidligere rask pige med smerter svt. højre knæregion gennem 4-6 uger. Ledsagende lette almensymptomer i form af træthed”

Der foreligger røntgenoptagelse af knæledsregionen suppleret med MR-skanning.

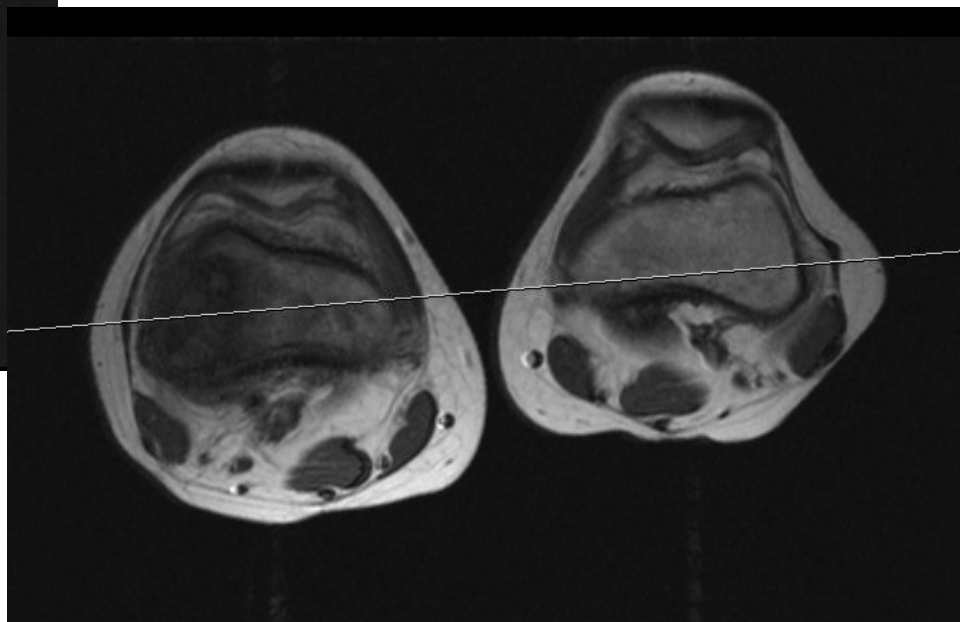
1. Hvad viser røntgenundersøgelsen?
2. Hvilke diagnostiske muligheder bør overvejes baseret på røntgenundersøgelsen?
3. Hvilke forandringer ses ved supplerende MR-skanning?
4. Diagnose?

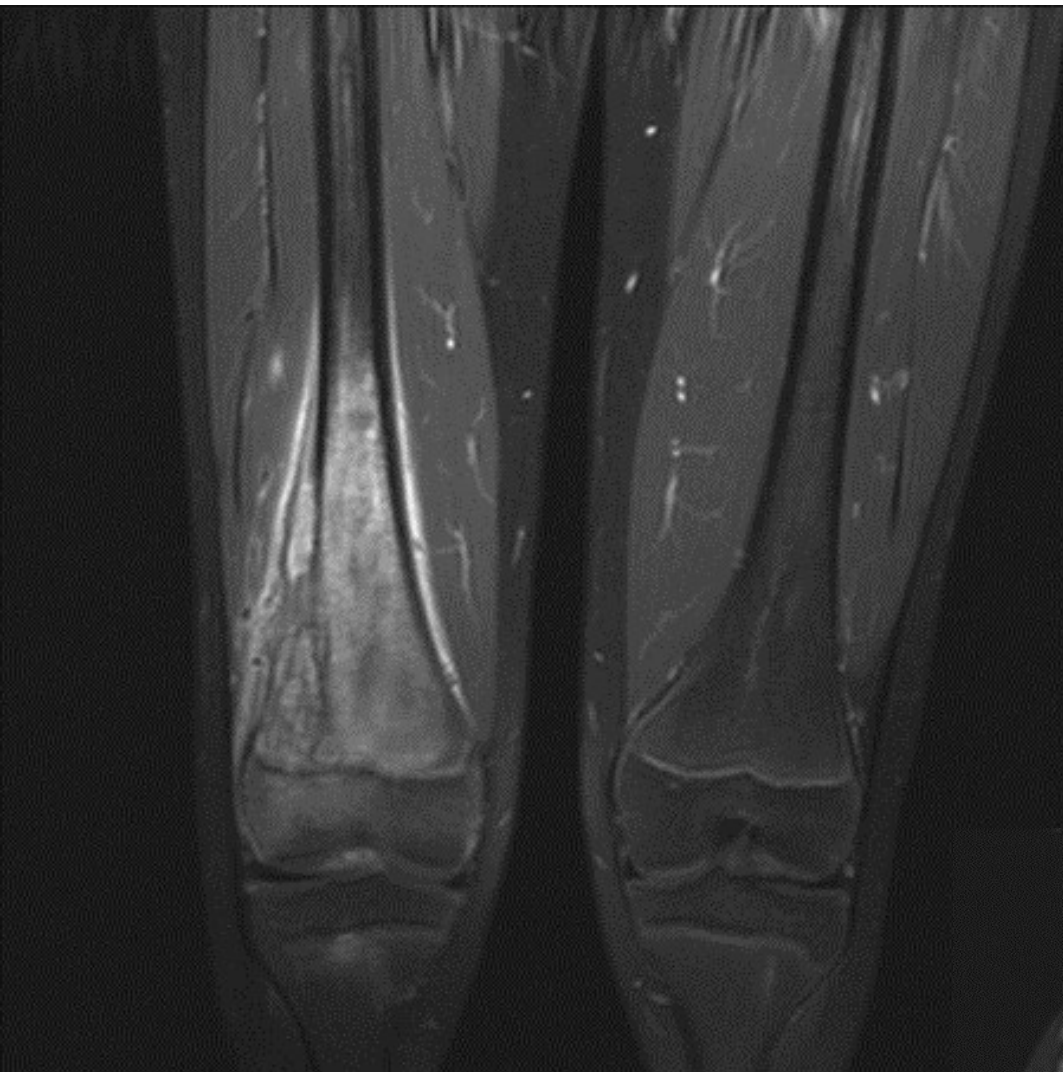




Koronal STIR

Aksial T1





**Koronal og aksial T1
fedtundertrykt sekvens
efter Gadoliniumindgift**

