

## Case 3

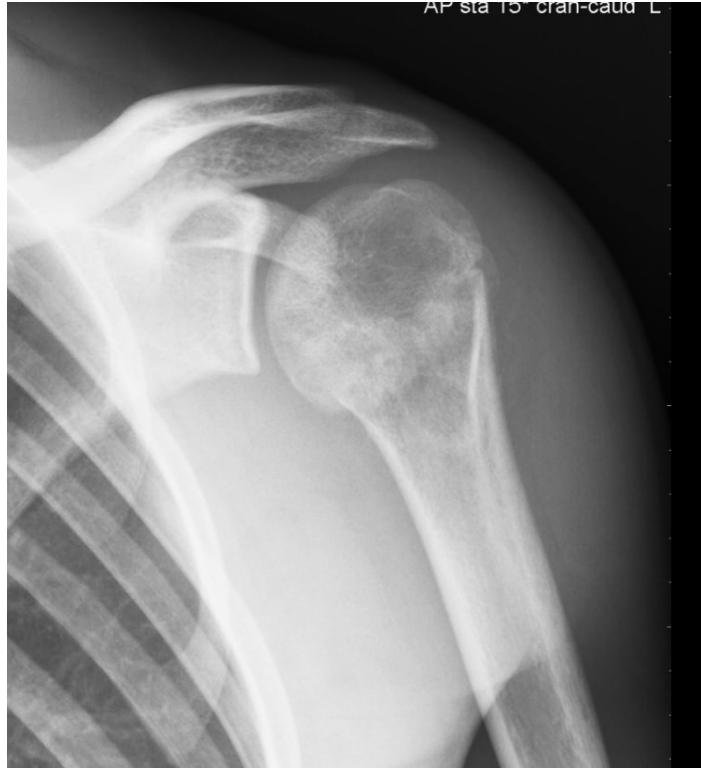### Henvisning:

”17-årig tidligere rask dreng, der henvises til pga. skuldersmerter gennem et par uger. Ingen forudgående traume”

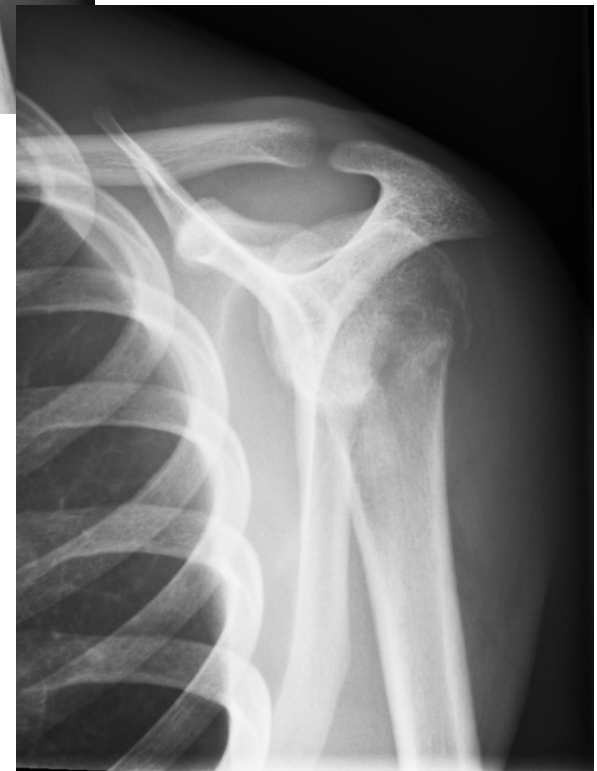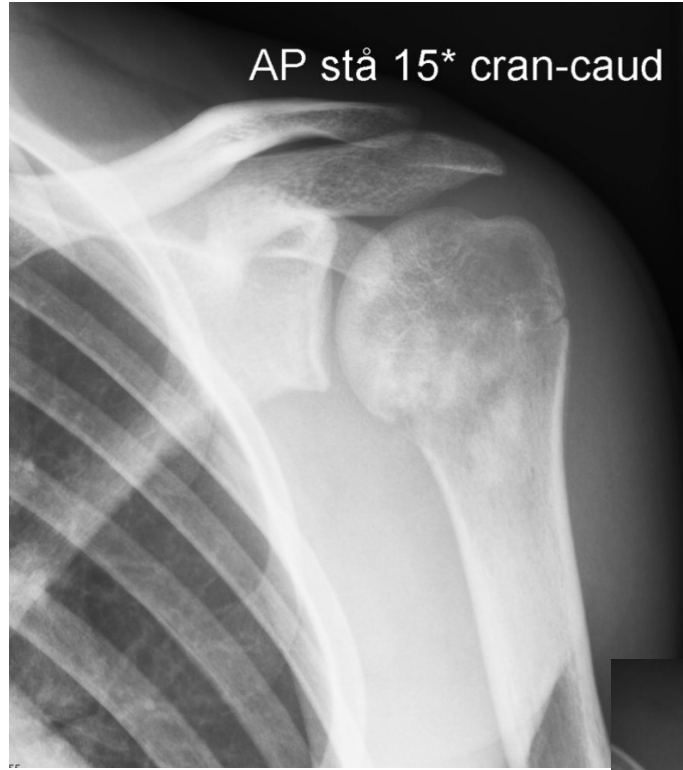
Der foreligger stående røntgenoptagelse af skulderen i 3 plan suppleret med MR-skanning.

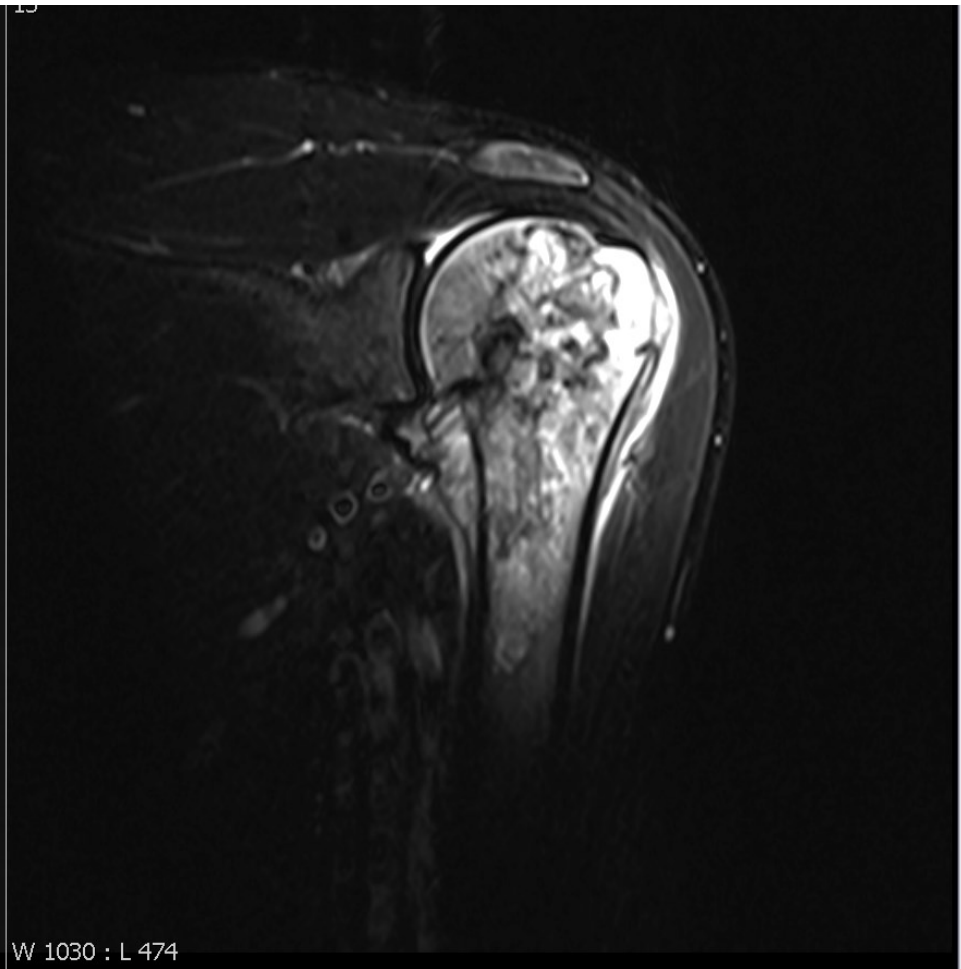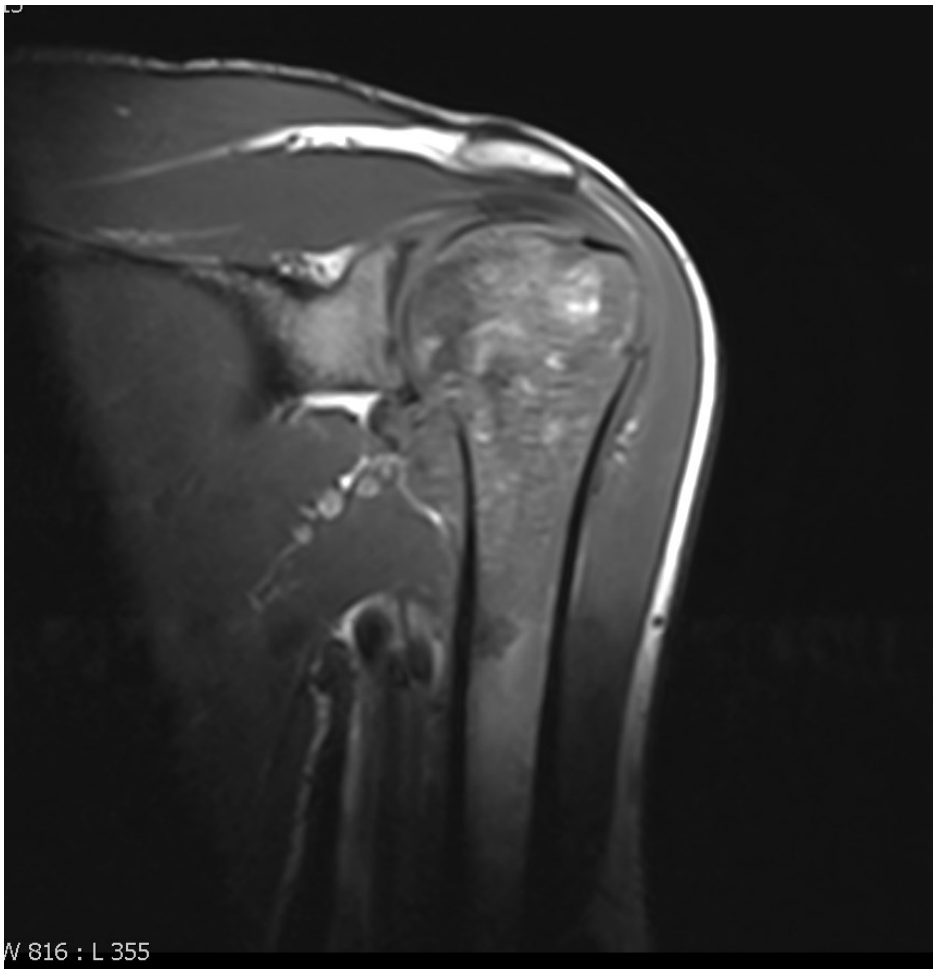1. Hvad viser røntgenundersøgelsen?
2. Hvilke diagnostiske muligheder bør overvejes baseret på røntgenundersøgelsen?
3. Hvilke forandringer ses ved MR-skanningen?
4. Sandsynlig diagnose?
5. Er MR-skanningen sufficient i forhold til fundene?
6. Hvis ikke, hvad kan der mangle?

AP stå 15° cran-caud L

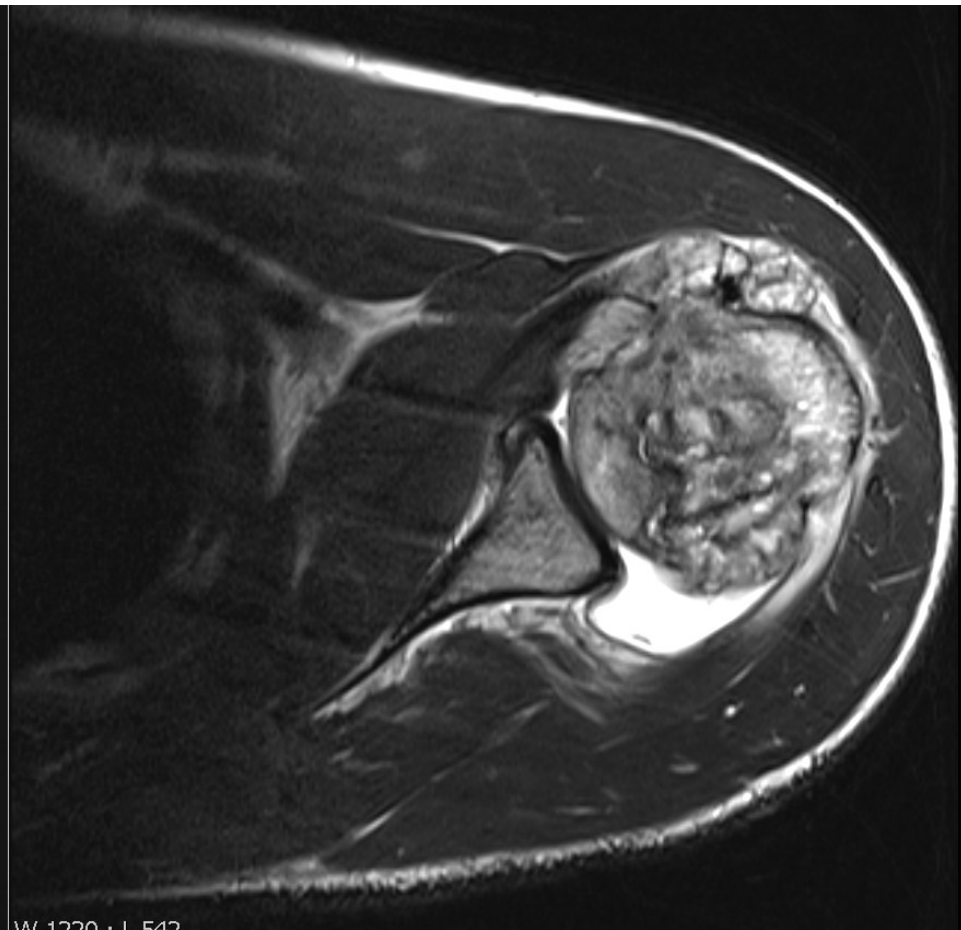
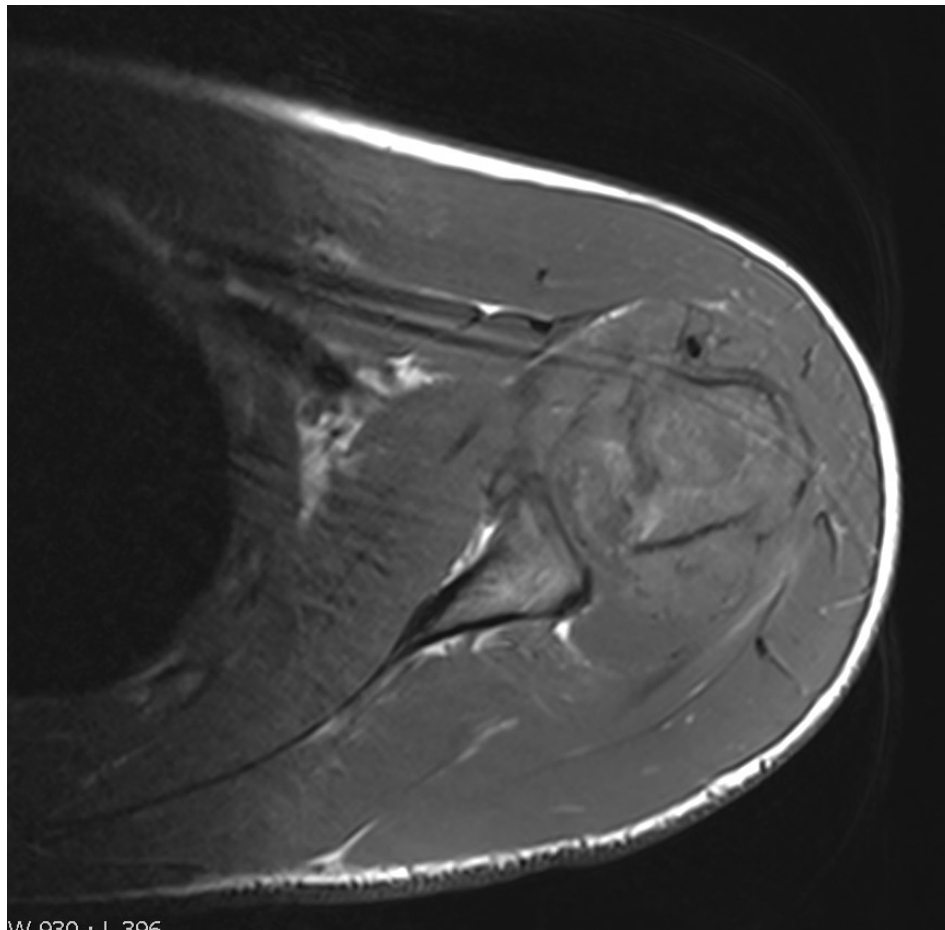


AP stå 15\* cran-caud

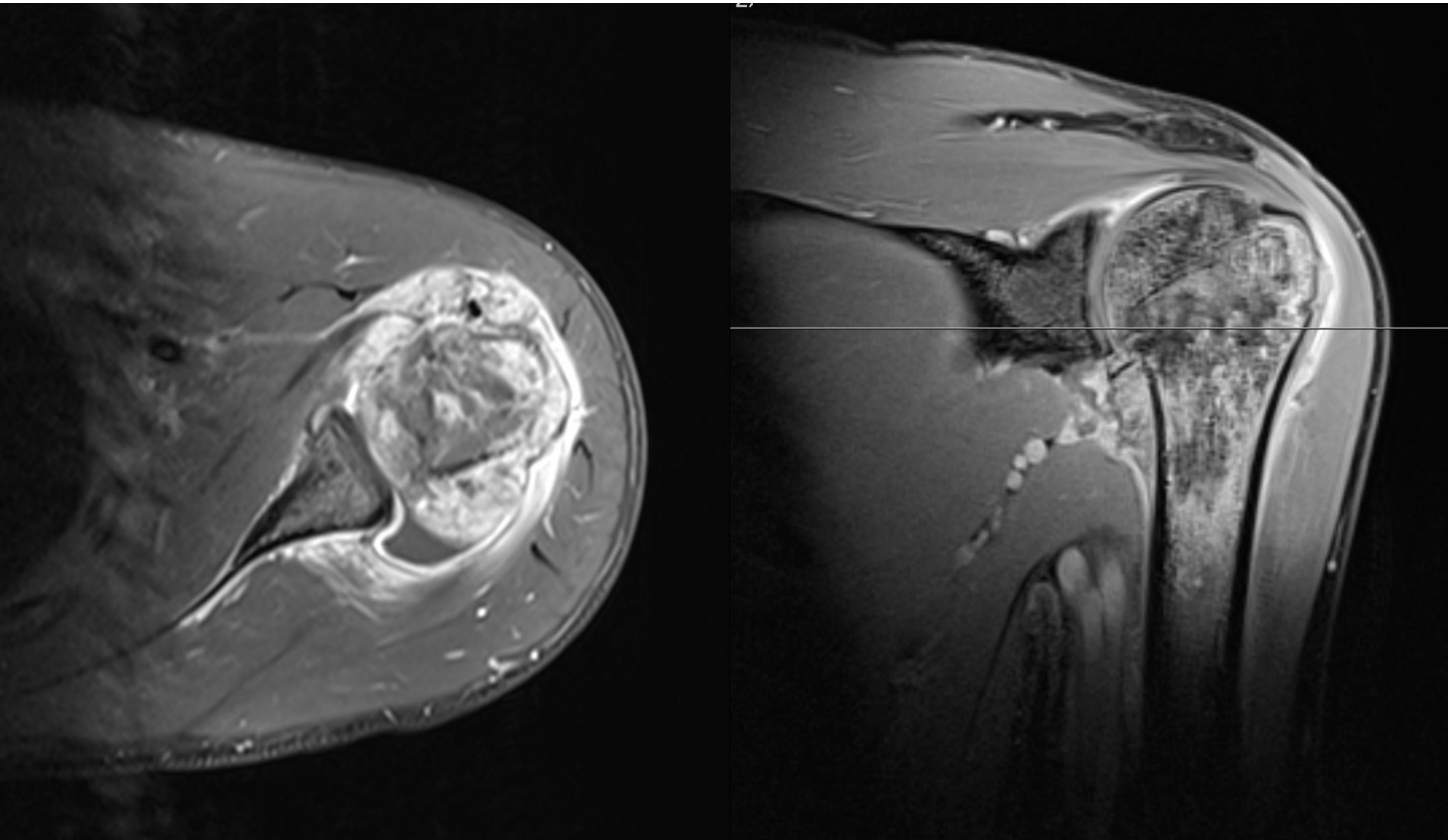




**Koronal T1 og STIR**



**Aksial T1 og T2 sekvens**



**Aksial og koronal T1FS efter Gadolinium-indgift**