

Case 11

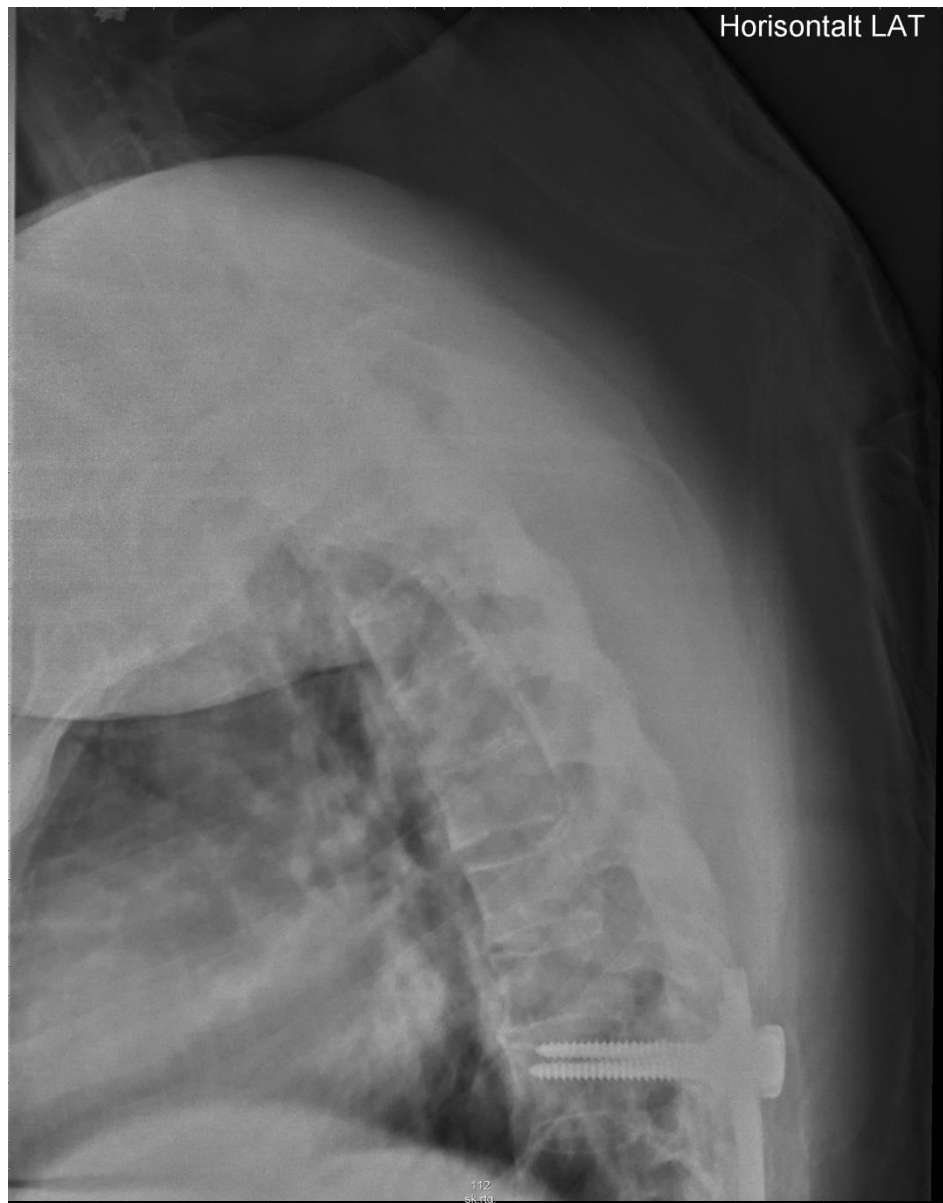
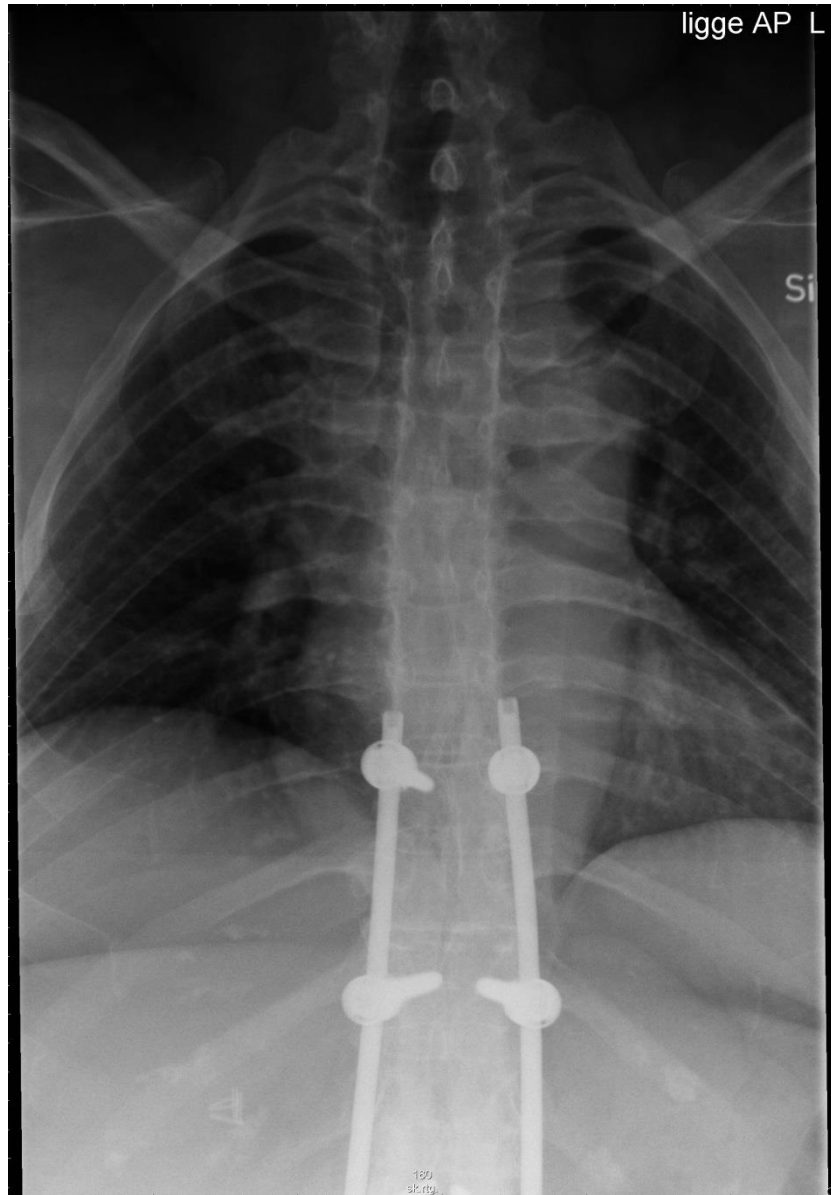
Henvisning:

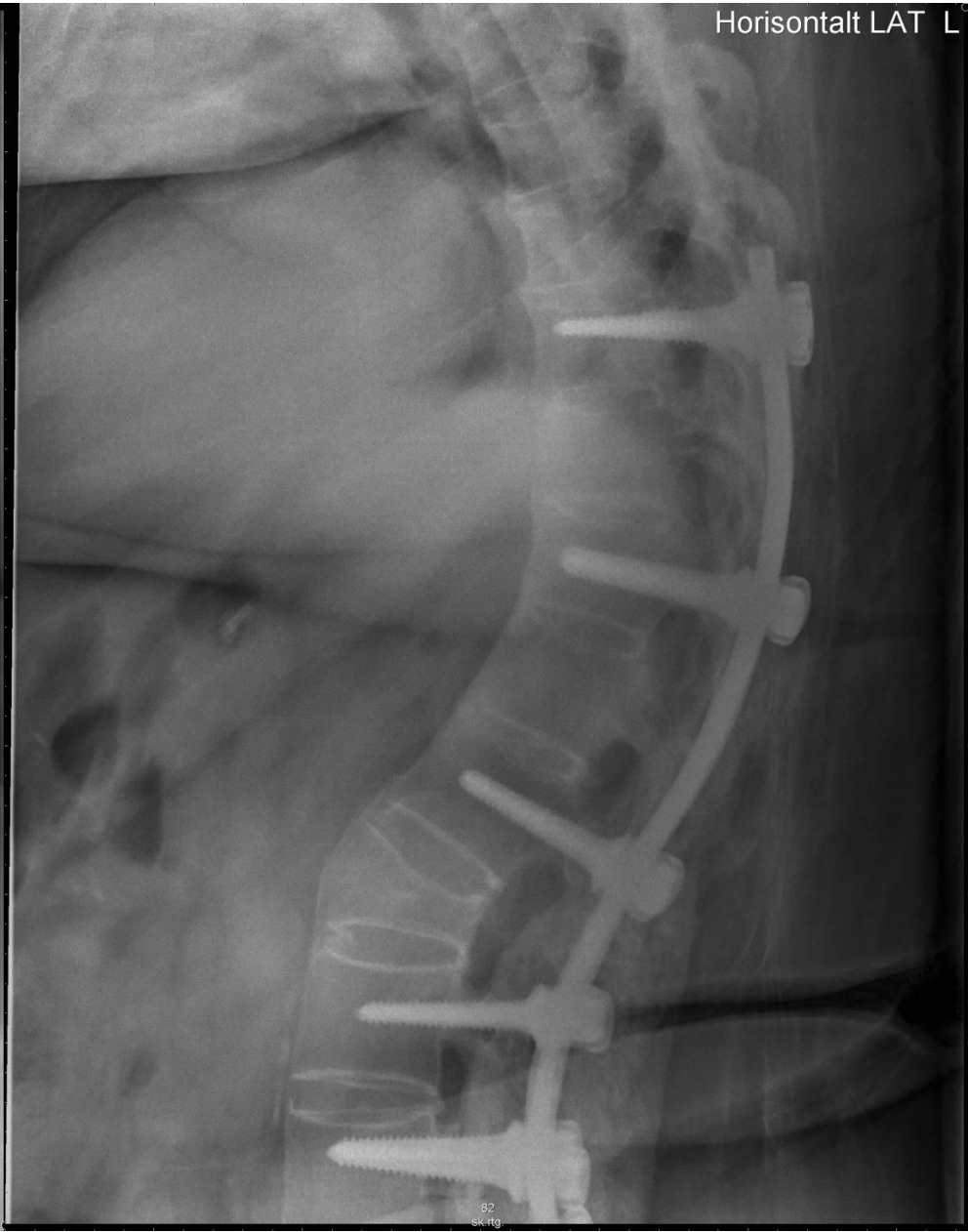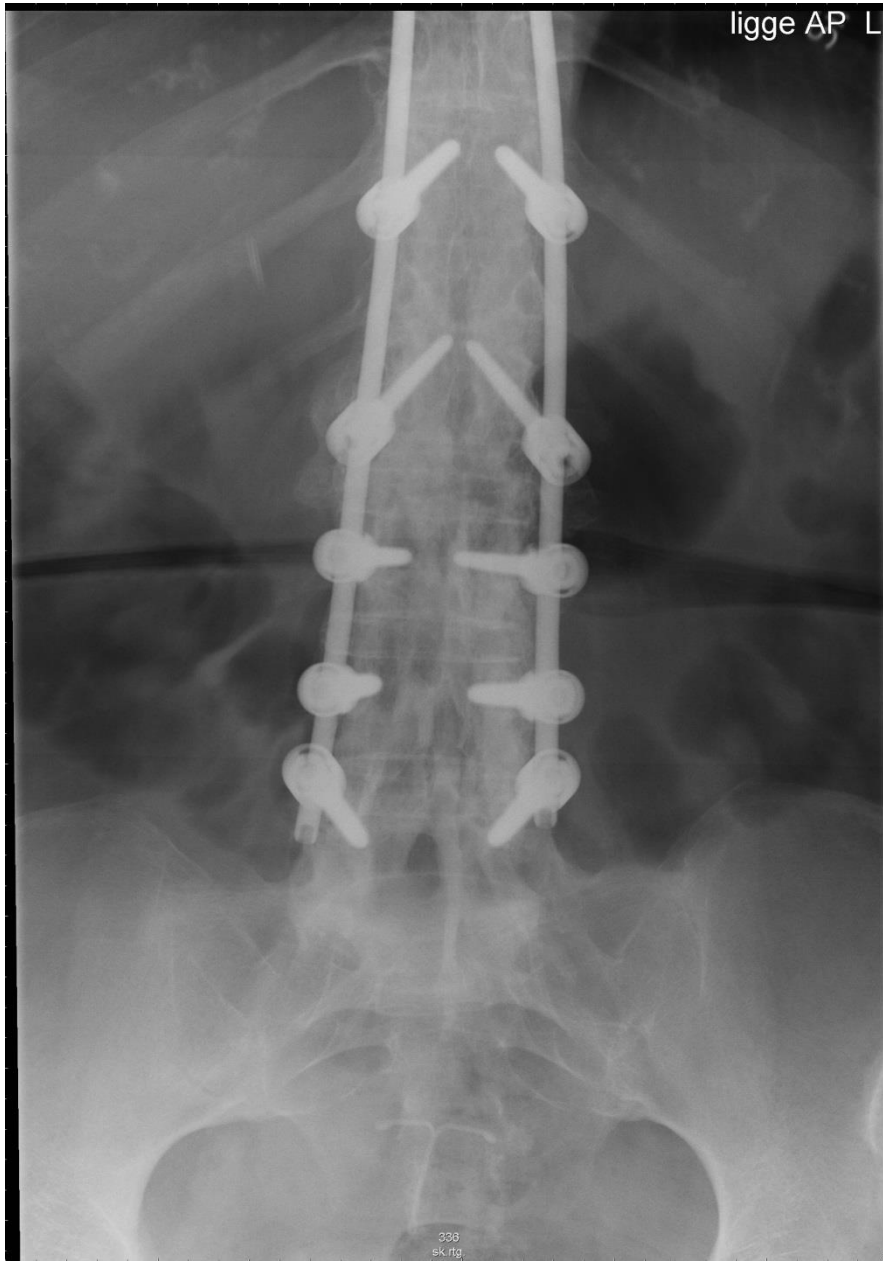
”55-årig mand med svær ankyloserende spondylit. Har tidligere fået udført korrigerende osteotomi. Nu nye rygsmerter, værst om natten.

Der udføres røntgenundersøgelse af columna i to plan.

1. Hvilke diagnostiske overvejelser giver billederne anledning til?
2. Er der behov for yderligere radiologiske undersøgelser?

Mand med svær ankyloserende spondylit; tidligere korrigerende osteotomi; nye smerter





Horizontalt LAT

