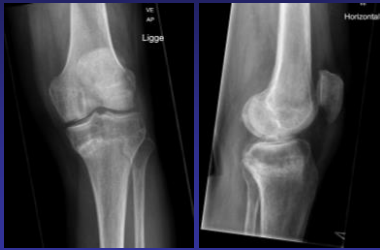


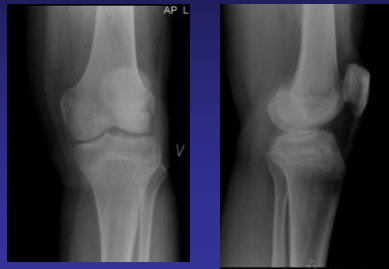
64 årig mand med RA. Længere varende smerter i knæregionen uden kendt traume. 18/6 2013. Årsag?

1



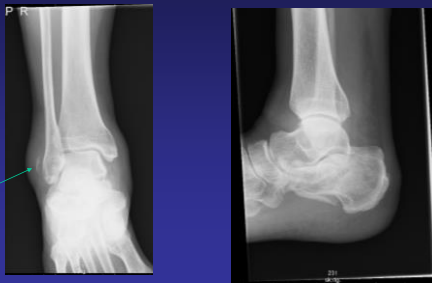12/6 2012

1



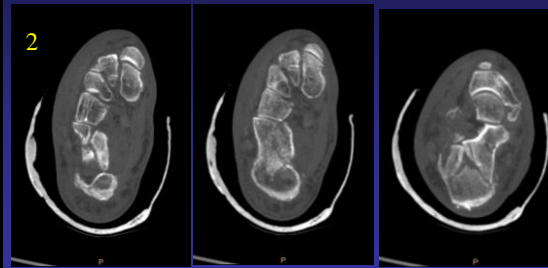
74 år. Faldtraume. Frakturer. Er der i øvrigt alvorlig patologi?

2



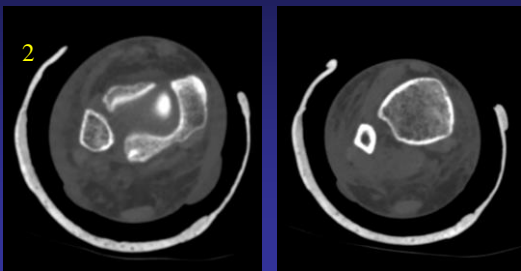
74 år. Faldtraume. Frakturer. Er der i øvrigt alvorlig patologi?

2



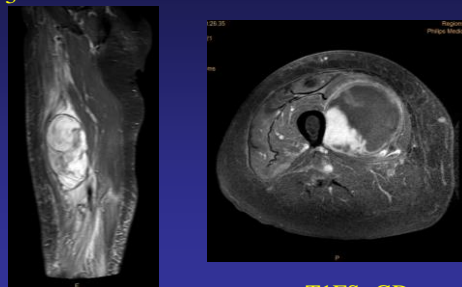
74 år. Faldtraume. Frakturer. Er der i øvrigt alvorlig patologi?

2



Sarcom i m. vastus medialis, januar 2013

3



STIR

T1FS+GD

